

ПРОТОКОЛ УЛЬТРАЗВУКОВОГО ОБСЛЕДОВАНИЯ МАЛОГО ТАЗА

Дата исследования 16.10.13 № исследования Ю Возраст 36 лет

ФИО Иванова

День менструального цикла —

Длительность менопаузы —

Матка по средней линии, смещена вправо, влево, отклонена кпереди, кзади —

Размеры матки: длина — передне-задний размер — ширина — мм

Контуры ровные, неровные. Структура миометрия (не) однородная —

Особенности Курьба матки 23 x 19 мм, расположена

под углом 90° к шее. Положение матки

четко не фиксируется, определяется единичные

кальциваты.

М-эхо (эндометрий): толщина — мм. Контуры (не) ровные —

Деформация полости матки нет, есть —

Эндометрий соответствует I фазе; II фазе менструального цикла —

Структура эндометрия (не) однородная —

Шейка матки N 40 x 26

Цервикальный канал сужен

Правый яичник (не) определяется. Размеры 33 x 16 x 11 мм

Контуры (не) ровные, не четкие. Структура (не) изменена мм

Оболочка, состояние фолликулярного слоя, доминирующий фолликул, желтое тело —

Левый яичник (не) определяется. Размеры 26 x 13 x 8 мм

Контуры (не) ровные, не четкие. Структура (не) изменена мм

Оболочка, состояние фолликулярного слоя, доминирующий фолликул, желтое тело —

Дополнительные объемные образования в проекции малого таза (не) выявлены —

Локализация: слева, справа, кзади, кпереди от матки, над маткой —

Размеры — x — x — мм. Контуры не ровные —

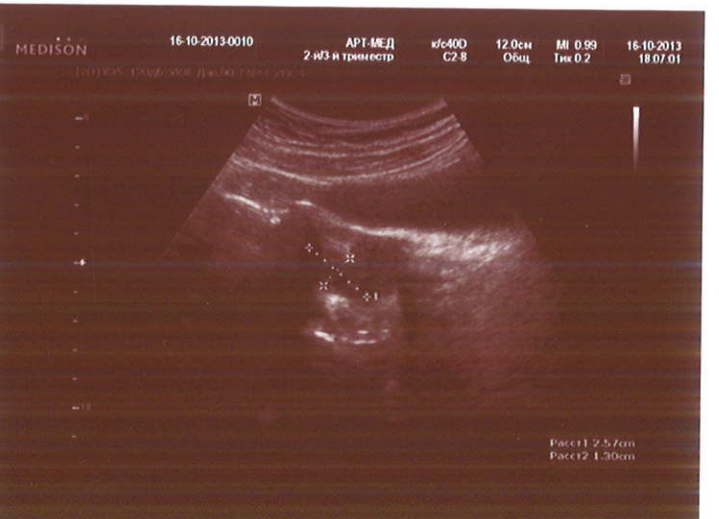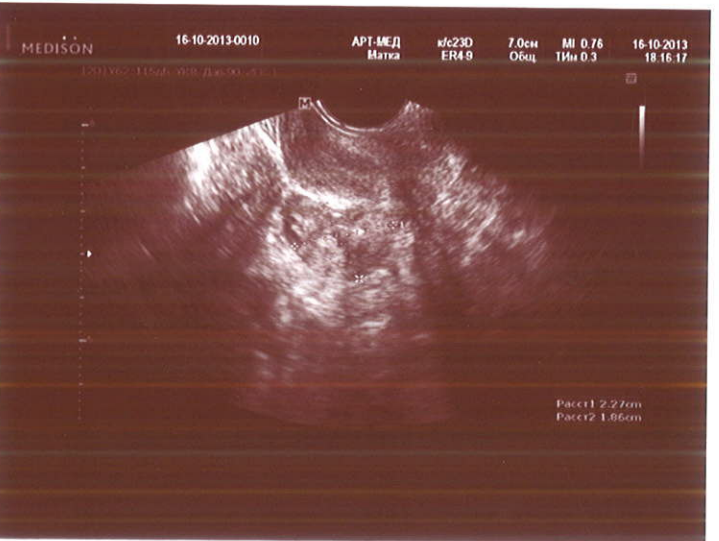
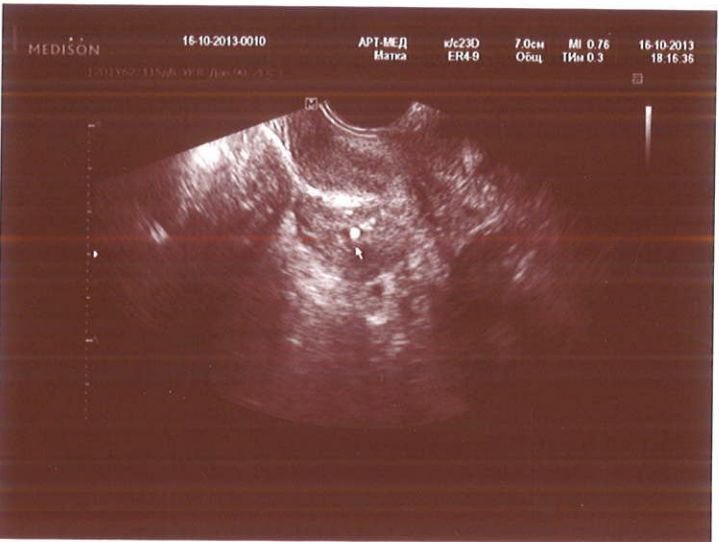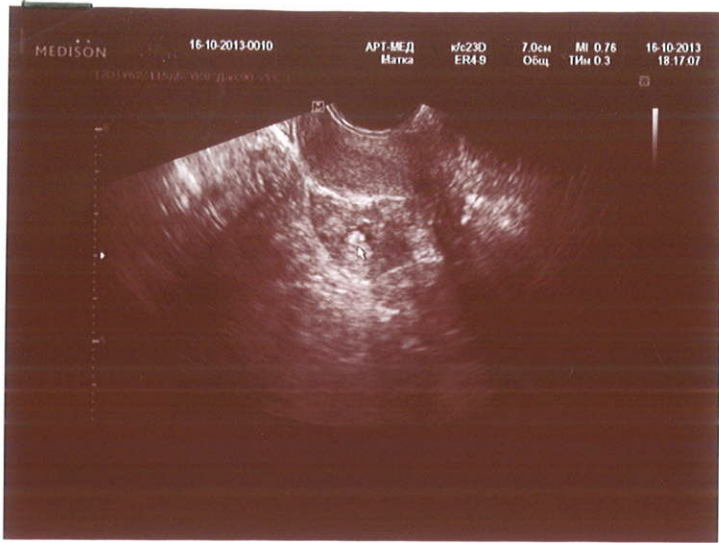
Структура (не) однородная, жидкостная, плотная, смешанная, со взвесью —

Свободная жидкость в дугласовом пространстве: (не) определяется —

ОСОБЕННОСТИ: —

ЗАКЛЮЧЕНИЕ: Состояние после оперативн.
лечения.

ФИО врача Мажуро Подпись Мажор



АРТ-МЕД»

WWW.ART-MED.RU

АЯ, Д. 1

ЕДИНЫЙ CALL-ЦЕНТР:

НЯ, Д. 28

921-37-97

Лиц. МДКЗ № 77-01-001896

ИССЛЕДОВАНИЯ МАЛОГО ТАЗА

Цель исследования _____
Возраст 36 лет

на спереди, сзади _____
измер _____ ширина _____ мм

яичниковая _____
яичники, расположена
справа. Головка матки
ред. с единичной

мм. Контуры (не) ровные _____

цикла _____

3 x 16 x 11 мм

1-й фолликул, желтое тело _____ мм

6 x 13 x 8 мм

2-й фолликул, желтое тело _____ мм

в малом тазу (не) выявлены _____

связанная с маткой _____

Контуры не ровные _____

увеличенная, со взвесью _____

определяется _____

после операции

Подпись Мажор