

УЛЬТРАЗВУКОВОЕ ИССЛЕДОВАНИЕ МАЛОГО ТАЗА

Ф.И.О. Ю Возраст 34 День МЦ 10.12.11

Матка по средней линии, смещена вправо, влево, anteflexio, retroflexio

Размеры: 48x59x47

Контуры четкие, ровные - неровные

Структура: однородная, неоднородная: вся передняя и левая доковая стенка представлена конгломератом мелких узлов 62x53 мм, из которых интересны. узел 45x42 мм занимает переднюю ст. матки и растет центростремительно, и интрат

Эндометрий: мм, соответствует I фазе, II фазе, перiovуляторной

Структура однородная, неоднородная: ступно-гидроген. узел 50x33 мм занимает левую доков. ст.

Шейка матки: кровотока в ее просвете нет

Правый яичник: 34x21 мм, расположен на уровне угла, выше угла матки, по ребру, за маткой

Структура обычная

Левый яичник: 32x19 мм, расположен на уровне угла, выше угла матки, по ребру, за маткой

Структура обычная

Дополнительные образования в проекции малого таза: не выявлены

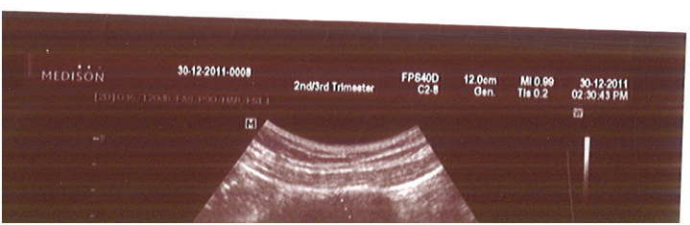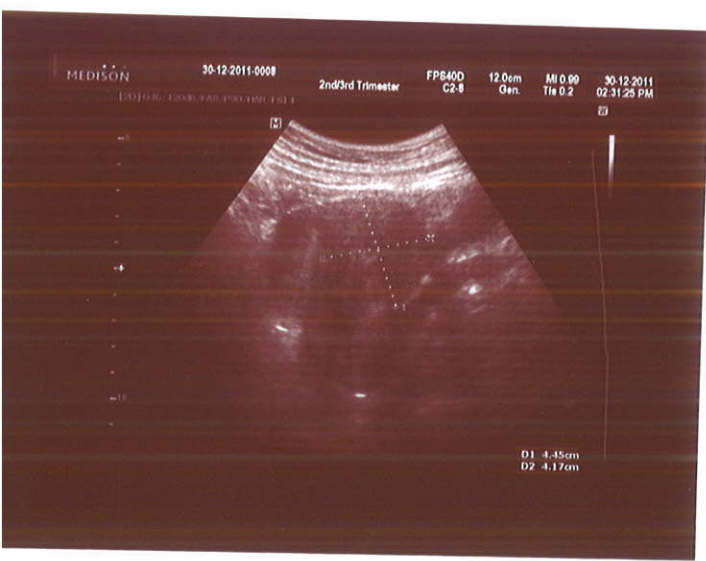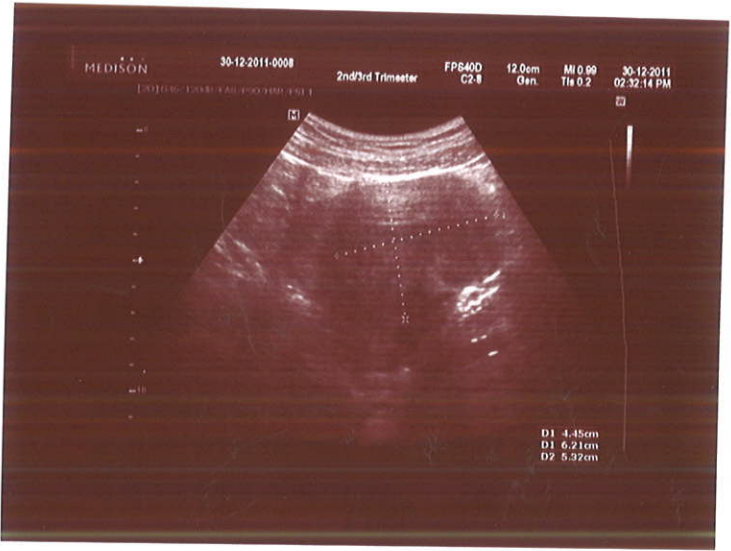
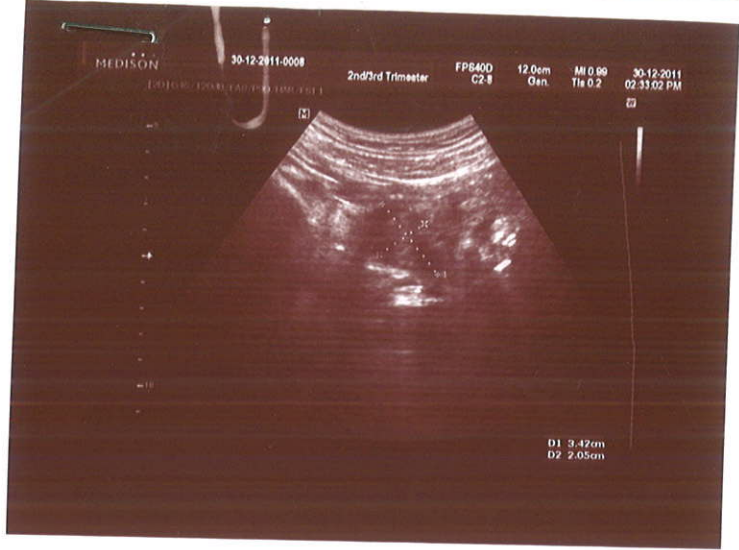
Свободная жидкость: не определяется

ЗАКЛЮЧЕНИЕ: Миома матки большого размера.

Дата: 30.12.11

Врач: [Подпись]  
ЛДЦ АРТ-МЕД  
Мазырко М.А. - к.м.н.  
Врач УЗИ  
Запись на прием: 788-13-91





ART-MED

Д. 1 WWW.ART-MED.RU  
Д. 28 ТЕЛ: 921-37-97, 786-13-93, 605-34-82  
Лиц. МДКЗ № 77-01-001896 от 06.03.07

ОБСЛЕДОВАНИЕ МАЛОГО ТАЗА

Возраст 34 День МЦ 10 д.ч

во, anteflexio, retroflexio

не  
я передней и левой  
ставлены кондоме-  
лов 62 x 53 мм, из которых  
мм занимает переднюю  
стрикционно, и интер-  
ответствует I фазе, II фазе, перивульварной  
цино-гидсероид. узла  
левого боков. вет.  
ового високорезистент-

МЕД  
мм, расположен на уровне угла,

СТИЧЕСКИЙ ЦЕНТР

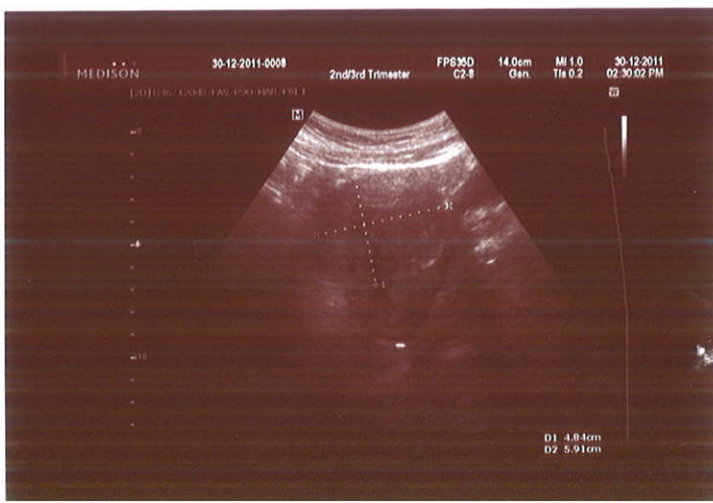
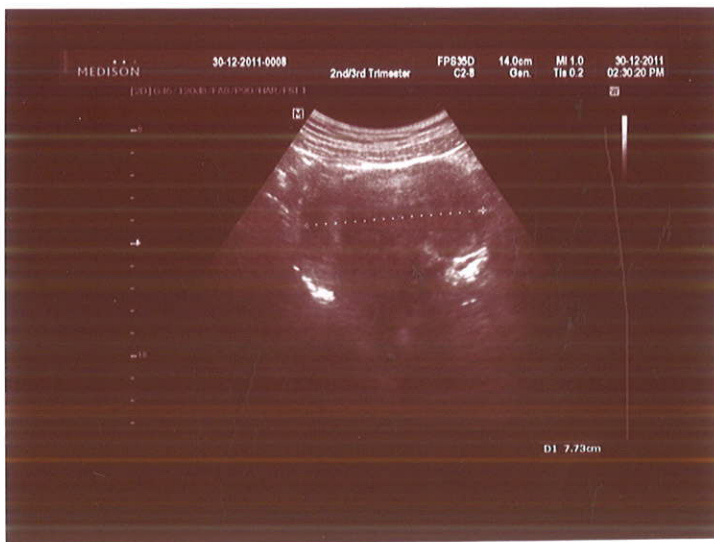
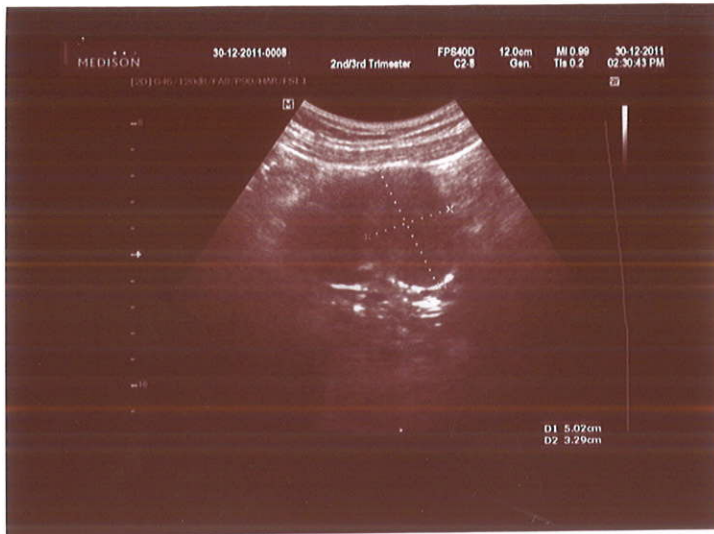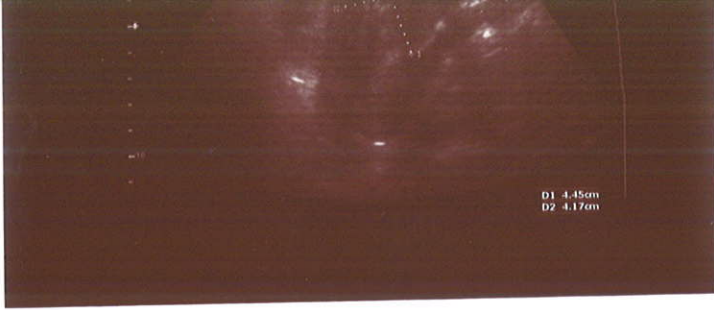мм, расположен на уровне угла,

ЛОГО ТАЗА: НЕ ВЫЯВЛЕНЫ

на матки большая

Врач:

ЛДИ АРТ-МЕД  
Мазырко М.А. - к.м.н.  
Врач УЗИ  
Запись на прием: 786-13-91



матки беременной

ЛДИ АРТ-МЕД  
Мазырко М.А. - К.М.Н.  
Врач УЗИ  
Запись на прием: 788413-91

ЛДИ АРТ-МЕД  
Мазырко М.А. - К.М.Н.  
Врач УЗИ  
Запись на прием: 788413-91

ПЕРИНАТАЛЬНЫЙ МЕДИЦИНСКИЙ ЦЕНТР